Aus der Chirurgischen Universitäts-Tierklinik zu München
Direktor: Prof.Dr. Westhues.

LEITUNGSANÄSTHESIE AN DEN EXTREMITÄTEN DES HUNDES!

Inaugural-Dissertation
zur
Erlangung der Doktorwürde
der
Universität München

Vorgelegt von

Walter Raimund Nechvatal
cand. med. vet. aus Wien

München 1936.

Druck Studentenwerk
Charlottenburg
1937

Aus der Chirurgischen Universitäts-Tierklinik zu München
Direktor: Prof.Dr. Westhues.

LEITUNGSANÄSTHESIE AN DEN EXTREMITÄTEN DES HUNDES!

Inaugural-Dissertation
zur
Erlangung der Doktorwürde
der
Universität München

Vorgelegt von

Walter Raimund Nechvatal
cand. med. vet. aus Wien

München 1936.

Druck Studentenwerk
Charlottenburg
1937

R. UNIV
BIBLIOTHEEK
LEIDEN

Meinen Eltern in
Dankbarkeit gewidmet.

Einleitung.

Diese Arbeit soll prüfen, ob es möglich ist, an den Extremitäten des Hundes eine zur Operation brauchbare Leitungsanästhesie durchzuführen.

In der Literatur findet sich nur eine beschränkte Anzahl diesbezüglicher Arbeiten, die keine endgültige Möglichkeit oder Unmöglichkeit der Leitungsanästhesie an den Hundeextremitäten festlegen. Es erscheint deshalb wertvoll, darüber Klarheit zu bekommen, da die Anwendung einer solchen Anästhesie für alte Tiere und besonders für Operationen im Gebiete der Haut von Vorteil wäre.

a) Die Anästhesierung der Vorderextremität.

Bisherige Versuche:

Hier finden wir 3 Arbeiten, von denen jede eine andere Stelle zum Ausgangspunkt ihrer Untersuchungen nimmt. Lindhorst (6) umspritzt den Plexus brachialis, wobei entweder eine verspätete Anästhesie durch die zentrale Lage der Nn. medianus und ulnaris im Nervengeflecht, oder eine unvollkommene, durch das den Plexus fascienartig umgebende Bindegewebe, entsteht. Bei Malinin (4) wird die Injektion am distalen Ende des mittleren Drittels des Schulterbeins durchgeführt, soll die Nn. medianus, ulnaris, radialis und musculo-cutaneus erfaßen und eine vollständige Anästhesie der Extremität bis zum proximalen Ende des Speichenbeins hervorrufen. Vieck (1) beschränkt sich auf die Anästhesierung distal des Carpus, die durch Unterbrechung der Nn. medianus, ulnaris und radialis erfolgt und deren praktische Anwendung von ihm vorgeschlagen wird.

Eigene Untersuchungen.

Diese richten sich in erster Linie darauf, an Hand einer größeren Anzahl anatomischer Präparate, die für eine Injektion geeigneten Stellen der Nerven ausfindig zu machen. Für eine solche Stelle müßen besondere Forderungen gestellt werden:

Der Nerv soll:

1.) Oberflächlich liegen;
2.) Durch die Haut hindurch fühlbar sein;
3.) In seinem Verlauf an der Injektionsstelle wenig oder garnicht von Blutgefäßen begleitet sein.

4.) Er soll, falls 1 und 2 nicht zutreffen, an einer Stelle in der Tiefe aufgesucht werden, an welcher der Nerv nahe einem Knochen verläuft und so ein sicherer Zielpunkt geschaffen ist.
5.) Er soll ohne Hautschnitt mit der scharfen Kanüle erreichbar sein.

Die durch die Präparation aufgefundenen Stellen wurden nun in der beiliegenden Zeichnung eingezeichnet und an Hand dieser die Versuche durchgeführt. (Abb.1)

Verlauf und Innervationsgebiete der einzelnen Nerven.

Nervus radialis.

Der Nervus radialis verläuft nach seinem Abgehen aus dem 8. Hals- und ersten Rückennerven bis zum Abgang der A. circumflexa humeri mit dem N. ulnaris und N. medianus sowie der A. brachialis, zusammen. Von der medialen Seite aus tritt er dann zwischen dem Caput mediale und dem Caput accessorium des Triceps in die Tiefe und verläuft an der lateralen Seite zwischen M. brachialis und Caput laterale des Triceps weiter. Von dort geht er als N. radialis profundus entlang dem M. brachialis und tritt in der Nähe des Vorarmgelenkes zwischen diesen und den M. extensor carpi radialis. Hier teilt er sich. Der eine Ast verzweigt sich in dem M. extensor carpi radialis, der andere in den hier liegenden Streckmuskeln und dem M. supinator brevis.

Der N. radialis gibt ab:

Starke Äste an die Anconäen, vor seinem Durchtritt an die laterale Seite.

Äste an die Anconäen nach seinem Durchtritt;

Den N.radialis superficialis zwischen M. brachialis und Caput laterale des Triceps. Dieser tritt zwischen Caput laterale des Triceps und M.brachialis medial an die Beugefläche des Vorarmgelenkes heraus und teilt sich:

In den Ramus radialis s.medialis, der an der dorsomedialen Fläche des Radius carpalwärts läuft und distal des Carpus sich in die Zehennerven aufteilt.

In den Ramus ulnaris s.lateralis, der mitten am Vorarm fußwärts läuft und sich am distalen Ende des Carpus in die Zehennerven aufteilt.

Von dem N.radialis werden versorgt:

Durch Äste die Anconäen (M.Triceps = Caput longum, laterale, accessorium) und M. anconäus (parvus), ferner der M. tensor fasciae antibrachii.

Durch den N. radialis profundus: Der M. supinator longus, M.extensor carpi radialis, M.supinator brevis, M. brachioradialis, M.extensor digitalis communis, M.extensor pollicis longus et indicis proprius, M. extensor digitalis lateralis und M. abductor pollicis longus, alle dort liegenden Streckmuskeln.

Durch den N. radialis superficialis: Über den Ramus radialis s. medialis die Haut der dorsalen und lateralen Seite des Vorarms und des Carpus sowie der erste und zweite Finger.

Über den Ramus ulnaris s. lateralis der zweite, dritte, vierte und fünfte Finger. Durch einen oder zwei Hautäste an der lateralen Seite der Vorarm bis zum Carpus, wobei hauptsächlich die proximale Hälfte betroffen wird, ferner die Haut der Dorsalseite des Metacarpus und der Zehen. (Innervationszeichnung siehe Ab.. 2,4,5.).

Nervus ulnaris.

Der Nervus ulnaris entspringt aus dem 8. Hals- und erstem Rückennerven und verläuft an der medialen Seite der Extremität. Im proximalen Drittel des Humerus liegt er gemeinsam mit den Nn. radialis und medianus auf dem Caput mediale des Triceps und seitlich des M. biceps brachii von dem M. teres major und M. latissimus dorsi bedeckt. Im mittleren Drittel verlaufen nur mehr die Nn. ulnaris und medianus gemeinsam. Sie trennen sich im distalen Drittel wobei der N. ulnaris von der Fascia omobrachialis medialis bedeckt gegen den medialen Epikondylus verläuft. Er tritt dann zwischen die Köpfe des M. flexor carpi ulnaris und verläuft von diesem bedeckt an der volaren Fläche des M. flexor digitalis profundus. Am Carpus tritt er auf die Beugeseite über und teilt sich in den Ramus superficialis und profundus.

Der N. ulnaris gibt ab:

Den N. cutaneus brachii int. major der im distalen Drittel des Humerus abgeht, zwischen dem Caput mediale des Triceps und dem M. pectoralis profundus gegen das Olekranon verläuft und sich in der Haut der volaren und medialen Seite des Unterarmes ausbreitet.

Den Ramus dorsalis im proximalen Drittel des Unterarmes. Dieser verläuft an der volaren Vorarmseite nach dem Carpus hin und geht an der lateralen am Carpus fingerwärts.

Von dem Nervus ulnaris werden versorgt:

Durch den Nervus cutaneus brachii int. major, die Haut der medialen und der volaren Seite des Vorarms und des Carpus.

Durch einen Ramus musc. am Vorarmgelenke der M. flex. carpi ulnaris und der M. flex. digitalis profundus.

Durch den Rami musculari, ein Teil der Beuger.

Durch den Ramus dorsalis, die Haut der lateralen und dorsalen Seite der distalen Partie des Unterarmes, des Carpus, des Metacarpus, des Carpalballens und der dorsalen Zehenfläche. Ferner durch den N. digiti ped. V dorsalis ulnaris und radialis die fünfte Zehe.

Durch den Ramus superficialis, die vierte und fünfte Zehe, sowie der Sohlenballen.

Durch den Ramus profundus, die zweite, dritte und vierte Zehe, alle an der Volarseite des Metacarpus gelegenen Muskeln, außerdem die Haut der Volarfläche des Metacarpus und der Zehen. (Innervationszeichnung siehe Ab.. 2,3,4,5,).

Nervus medianus.

Der Nervus medianus entspringt aus dem 7. und 8. Cervikal- und ersten Thorakalnerven, verläuft auf der medialen Fläche neben dem Nervus ulnaris, aber an seiner - der dorsalen Kante der Extremität zugewendeten Seite. Distal von der Mitte des Armbeins trennen sich der Nervus medianus und Nervus ulnaris voneinander. Der N. medianus wird in seinem Verlauf von der A. brachialis und A. antibrachialis und ulnaris begleitet. Proximal des Ellenbogengelenkes besteht eine Anastomose mit dem Nervus musculo-cutaneus. Am Metacarpus tritt er dann zwischen die Sehnen des M. flexor digitalis profundus und superficialis wo er sich in den Ramus ulnaris und radialis teilt.

Der N. medianus gibt ab:

Rami musculares antebrachii, die sich distal vom Vorarmgelenk, an ihrer Abzweigung, sofort aufteilen.

Den N. interosseus im proximalen Drittel des Vorarms.

Den Ramus palmaris, der distal der Mitte des Vorarms abgeht, entlang der Sehne des M. flexor carpi radialis verläuft und nahe dem Carpus durch die Vorarmbinde nach außen tritt.

Den Ramus radialis s. profundus und

Den Ramus superficialis s. ulnaris. Diese sind die Fortsetzung des N. medianus und teilen sich aus diesem distal des Ellbogengelenkes. Sie verlaufen an der medialen Seite unter dem M. flexor carpi radialis gegen die Zehen.

Von dem Nervus medianus werden versorgt:

Durch die Rami musculares antebrachii, der M. pronator teres, der M. flexor digitalis superficialis und profundus, der M. flexor carpi radialis, die Mm. palmares und lumbricales und der M. interflexorius.

Durch den N. interosseus der M. pronator quadratus und das Caput radiale des M. flexor digitalis profundus.

Durch den Ramus palmaris die Haut an der medialen und volaren Seite des Vorarms und des Carpus.

Durch den Ramus radialis s. profundus die 1. und 2. Zehe und die Haut der Volarfläche an Metacarpus und Zehen.

Durch den Ramus superficialis s. ulnaris die 1.,2., 3., und 4. Zehe sowie die Haut an der Volarfläche an Metacarpus und Zehen. (Innervationszeichnung siehe Abb.3,4,5,).

Nervus musculo-cutaneus.

Dieser verläuft abgehend vom 7. und 8. Cervikalnerven oral der A. brachialis, an der Seite des M. biceps brachii. Sein Ende findet er nach dem Eindringen zwischen M. biceps brachii und Radius, im M. brachialis unter Abgabe eines Hautnerven, des N. cutaneus brach. ext.

Der Nervus musculo-cutaneus gibt ab:

Einen Ast an den M. biceps brachii in Höhe der A. circumflexa humeri anterior.

Zweige an den M. coraco-brachialis.

Eine Anastomose zum N. medianus auf Höhe der A. collateralis radialis superficialis.

Zweige an den M. brachialis.

Den N. cutaneus brachii ext. der auf der medialen Seite als Hautnerv verläuft.

Von dem N. musculo-cutaneus werden versorgt:

Durch einen Ast der M. biceps brachii.

Durch kleine Zweige der M. coraco-brachialis.

Durch eine Anastomose wird eine Verbindung mit dem N. medianus hergestellt.

Durch Endaufzweigung der M. brachialis.

Durch den N. cutaneus brachii ext. die Haut der medialen zum Teil noch der dorso-lateralen Seite des Vorarms und des Carpus. (Innervationszeichnung siehe Abb.2,3,4,5,).

Injektionsstellen.

Die Bemühungen richteten sich besonders darauf, an einer möglichst proximal gelegenen Stelle der Extremität die Unterbrechung durchzuführen, um so dem Operateur ein großes Operationsfeld zur Verfügung zu stellen. Dabei war anzustreben, die gesamten Nervenbahnen mit einer Injektion zu unterbrechen.

Anatomische Beschaffenheit der Injektionsstellen und Technik der Injektion.

Injektionsstelle I. (Nn. radialis, ulnaris, medianus und musculo-cutaneus in Höhe des Buggelenkes).

Sie liegt im proximalen Drittel des Humerus an der medialen Seite, wo die Nerven unter der Haut, der Fascia omobrachialis medialis und einem Fascienblatt des M. tensor fasciae antebrachii liegen. Zur Injektion selbst sticht man proximal des medialen Epikondylus an der medialen Kante des M. biceps brachii ein, schiebt die Nadel in der dort befindlichen Rinne schräg proximal in die Tiefe bis auf den Knochen und an ihm soweit nach oben wie die Nadel lang ist. An der auf diese Weise erreichten Stelle wird das Depot angelegt. Auf diese Weise kann man die Nerven radialis, ulnaris, medianus und musculo-cutaneus im Bereiche der Buggelenksbeuge erreichen. Für den N. radialis läßt sich ein Hilfsdepot so anlegen, daß man die Nadel nach der ersten Injektion zurückzieht bis zur Einstichstelle und in der Rinne noch einmal subfascial in ihrer ganzen Länge hochschiebt. Bei dieser subfascialen Injektion besteht allerdings die Gefahr, die A. brachialis anzustechen.

Injektionsstelle II. (Nn. ulnaris, cut.brach.int.major, medianus, musculo-cutaneus, radialis superficialis, radialis profundus, in Höhe des Ellbogengelenkes).

Der Wunscheiner Anästhesie auf gleicher Höhe führte zur Untersuchung der Nervenlagen im Gebiete des Ellbogengelenkes, wobei für jeden Nerven eine eigene Injektionsstelle aufgesucht wurde.

Die Tauglichkeit dieser Stellen wurde durch nacheinander erfolgendes Zusammenfassen der einzelnen Injektionen erprobt und die Bemühung darauf gerichtet, von einer einmaligen Einstichstelle aus sämtliche Depots anzulegen.

1.) Nervus medianus:

Der Nerv liegt an seiner Injektionsstelle dorsal des medialen Epikondylus unter der Haut, dem subkutanen Fettgewebe, der Fascia omobrachialis medialis im Fett eingebettet. Zur Injektion setzt man die Nadel am medialen Epikondylus an und schiebt die Spitze entlang den harten Teilen in die Tiefe, wo sie dann gegen den M. biceps brachii in stark proximaler Richtung vorgeschoben wird. Auf diese Art wird es vermieden, die den Nerven begleitende A. brachialis anzustechen da man mit der Nadelspitze unter den Nerven gelangt.

2.) Nervus musculo-cutaneus:

Der N. musculo-cutaneus liegt dorsal des N. medianus und wird von den gleichen Schichten bedeckt wie dieser. Die Injektion erfolgt gemeinsam mit der des N. medianus, wobei der hierliegende Ram.com. die Anästhesie nicht beeinträchtigt.

3.) Nervus ulnaris:

Der N. ulnaris ist distal seiner Abzweigungsstelle vom N.cut.brach.int.maj. auf einer Strecke von etwa 5 cm leicht erreichbar, unter der Haut und der Fascia omobrachialis medialis gelegen. Die Nadel wird in proximaler Richtung durch Haut und Fascie gegen den gut fühlbaren Nerven eingestochen, indem der mediale Epikondylus humeri als Ausgangspunkt dient.

Da die gesamten Nerven unter der Fascia omobrachialis medialis liegen, wurde versucht durch Anlegen eines größeren Depots bei der Injektionl und 2 den N.ulnaris mit-zuunterbrechen.

4.) Nervus cutaneus brachii internus major:

Er durchstößt nach seinem Abgange vom N.ulnaris zwischen mittlerem und distalem Drittel des Humerus die Fascia omobrachialis medialis und verläuft dann auf der medialen Seite subcutan gegen das Olekranon. Zur Injektion bildet man sich eine Hautfalte vom Olekranon aus in schräg proximaler Richtung zur Dorsalkante. In diese Falte erfolgt die subcutane Injektion in proximaler Richtung. Gefäße können hier nicht angestochen werden.

5.) Nervus radialis superficialis:

Er liegt in der Ellbogenbeuge, von Haut mit Fascia superficialis und den ineinander übergehenden Fascien omobrachialis lateralis und antebrachii bedeckt. Man bildet sich eine Hautfalte in der Ellbogenbeuge in welcher man den Nerven springen fühlt. Unterhalb des Nerven wird Haut und Fascie durchstochen und das Depot angelegt.

6.) Nervus radialis profundus:

Er liegt an seiner Injektionsstelle an der lateralen Seite des Ellbogengelenkes unter der Haut mit Fascie superficialis, der Facie omobrachialis lateralis und dem Caput laterale des Triceps. Zur Injektion wird zwischen Beuge und lateralem Epikondylus in proximaler Richtung bis auf den Knochen in die Tiefe gestochen. die Nadel etwas zurückgezogen und injiziert.

Injektionsstelle III. (Nn.ulnaris, medianus und radialis).

Die Injektionen nach Vieck (1) werden am Nn. medianus, ulnaris und radialis ausgeführt, indem der N. medianus über dem Carpalballen, der N. ulnaris proximal des medialen Bandhöckers und der N. radialis an der Dorsalfläche des Carpus unterbrochen werden. Die eingezeichneten Injektionsstellen finden sich auf Abbildung 1.

Injektionsstele IV. (Nn. digitalis in Höhe der Zehen).

Seitwärts der Zehen wird unter der Haut je ein Depot gesetzt, eine bereits in der Klinik seit langem ausgeführte Methode.

Versuchsreihe.

Die Versuche wurden an den Versuchshunden der Klinik mit 2 %igem Anaekain oder Novokain, unter Verwendung normaler Nadeln durchgeführt.

1. Versuch: Wachtelhundbastard, 1½ jährig, weiblich.

Linke Vorderextremität. Nn.rad.,ul.,med. und musc.cut.
18.50 Uhr: Injektion an der Kante des M.biceps von 10 ccm 2 %igem Nonokain.
19.20 Uhr: Eintreten einer Radialislähmung und herabgesetzte Empfindlichkeit an der ganzen Extremität.
19.40 Uhr: Eine vollständige Wirkung der Anästhesie trat nicht ein.

2. Versuch: Gefleckte Dogge, 1 jährig, weiblich.

Rechte Vorderextremität. Nn.rad.,uln.,med. und musc.cut.
17.37 Uhr: Injektion an der Kante des M.biceps von 20 ccm 2 %igem Novokain.
18.10 Uhr: Eintreten einer starken Radialislähmung und vollständige Empfindungslosigkeit der Gliedmaße.
18.15 Uhr: Beim Anlegen eines Hautschnittes oberhalb der Zehen und nähen desselben tritt keine Reaktion ein.

3. Versuch: Deutscher Schäferhund, 10 jährig, männlich.

Linke Vorderextremität. Nn.rad.,uln.,med. und musc.-cut.
Das Tier war zur Operation wegen eines taubeneigroßen Karzenoms bestimmt, welches sich an der linken Vorderextremität am Unterschenkel in der Mitte der medialen Fläche und der dorsalen Kante befand.
11.50 Uhr: Injektion an der Kante des M.biceps von 18 ccm 2 %igem Anaekain.
12.20 Uhr: Beim Durchschneiden der Haut zeigte das Tier keinerlei Schmerzäußerungen. Auch in den tieferen Schichten war Gefühllosigkeit vorhanden bis zur Durchschneidung des Ramus radialis s. medialis bei der das Tier eine starke Reaktion zeigte. Die Wundnaht selbst konnte wieder unter vollständiger Anästhesie fertiggestellt werden.

4. Versuch: Gefleckte Dogge, 1 jährig, weiblich.

Linke Vorderextremität. Nn.rad.,uln.,med. und musc.-cut.
11.25 Uhr: Injektion an der Kante des M.biceps von 20 ccm 2 %igem Anaekain.
11.50 Uhr: Eintreten einer Radialislähmung mit unvollständiger Anästhesiewirkung.
12.10 Uhr: Die Radialislähmung ist verstärkt, die Empfindlichkeit der ganzen Extremität herabgesetzt.

5. Versuch: Foxbastard, 1 jährig, weiblich.

Linke Vorderextremität. Nn.rad.,uln.,med. und musc.-cut.
17.13 Uhr: Injektion an der Kante des M.biceps von 7 ccm 2 %igem Anaekain und subfascial von 3 ccm. Bei der subfascialen Injektion trat aus der Nadel Blut aus.
17.18 Uhr: Eintreten einer Radialislähmung und Fortdauer der Empfindlichkeit im Bereiche der Zehen und der medialen Fläche des Unterarms.
17.30 Uhr: Die Empfindlichkeit der obigen Stellen blieb unverändert.

6. Versuch: Deutscher Schäferhund, 2 jährig, männlich.

Rechte Vorderextremität. Nn.rad.,uln.,med. und musc.-cut.
9.16 Uhr: Injektion an der Kante des M.biceps von 10 ccm 2 %igem Anaekain und subfascial von 6 ccm.
9.28 Uhr: Auftreten einer leichten Radialislähmung.
10.05 Uhr: Starke Radialislähmung, das gesamte Gefühl ist stark vermindert, ausgenommen die medio-volare Seite des Unterschenkels die eine stärkere Reaktion zeigt.

7. Versuch: Foxbastard, 1 jährig, weiblich.

Rechte Vorderextremität. Nn.rad.,uln.,med. und musc.-cut.
17.50 Uhr: Injektion an der Kante des M.biceps von 8 ccm 2 %igem Anaekain und subfascial von 4 ccm.
18.15 Uhr: Auftreten der Radialislähmung wobei die Empfindlichkeit der ganzen Extremität stark vermindert war.
18.30 Uhr: Eine vollständige Anästhesie trat nicht ein.

8. Versuch: Deutscher Schäferhund, 6 jährig, weiblich.

Linke Vorderextremität. N.medianus und musculo-cutaneus.
18.39 Uhr: Injektion am medialen Epikondylus humeri mit 3 ccm 2 %igem Novokain.
18.47 Uhr: Verminderung der Empfindlichkeit zwischen Ellbogen und Carpalgelenk bis zur Radiuskante an der medialen Seite. Ferner an der volaren Kante und die Hälfte der lateralen Seitenfläche.
19.10 Uhr: Herabgesetzte Empfindlichkeit des Carpalballens.

9. Versuch: Deutscher Schäferhund, 6 jährig, weiblich.

Rechte Vorderextremität. Nn.medianus, musc.-cut. und ulnaris.
12.58 Uhr: Injektion am medialen Epikondylus humeri von 5 ccm 2 %igem Novokain.
13.18 Uhr: Unvollständige Anästhesie im Gebiete der medialen und teilweise der lateralen Seite des Unterarms
13.30 Uhr: Vollständige Anästhesie in den oben angegebenen Gebieten.
13.40 Uhr: Das Tier erbricht.

10. Versuch: Wachtelhundbastard, 1½ jährig, weiblich.

Linke Vorderextremität. Nn.med.,musc.-cut., uln. und rad.sup.
11.08 Uhr: Injektion am medialen Epikondylus humeri von 7 ccm 2 %igem Novokain und von der gleichen Stelle aus subfascial in die Ellbogenbeuge 5 ccm 2 %iges Novokain.
11.18 Uhr: Verminderte Empfindlichkeit am Unterarm.
11.55 Uhr: Anästhesie der ganzen Extremität distal des Ellbogens mit Ausnahme der volaren Kante und eines Teiles der daran anschließenden medialen Seitenfläche.

11. Versuch: Wachtelhundbastard, 1½ jährig, weiblich.

Rechte Vorderextremität. Nn.med., musc.-cut., uln., cut.brach. int., rad.sup. und rad.prof.
18.30 Uhr: Injektion am medialen Epikondylus humeri von 5 ccm 2 %igem Novokain und von der gleichen Stelle aus subfascial in die Ellbogenbeuge 3 ccm 2 %igem Novokain. Von der gleichen Einstichstelle aus wurde die Nadel subcutan gegen das Olekranon geschoben und 3 ccm injiziert. An der lateralen Seite des Ellbogengelenkes wurden 3 ccm 2 %iges Novokain injiziert.
19.00 Uhr: Radialislähmung mit vollständiger Anästhesie zwischen Ellbogengelenk und Carpus und der dorsalen Carpalfläche.
19.30 Uhr: Erbrechen des Tieres.

12. Versuch: Foxbastard, 1 jährig, weiblich.

Linke Vorderextremität. Nn.med., musc.-cut., uln., cut.brach. int., rad.sup. und rad.prof.
16.45 Uhr: Injektion am medialen Epikondylus humeri von 6 ccm zum ulnaris 2,5 ccm, zur Ellbogenbeuge 3 ccm, zum cut.brach. 3 ccm und zum rad.prof. 2 ccm 2 %igem Novokain. Alle Injektionen werden bis auf die letzte von einer Stichstelle aus durchgeführt.
17.15 Uhr: Vollständige Anästhesie der Extremität mit Radialislähmung.
17.17 Uhr: Erbrechen des Tieres.

13. Versuch: Deutscher Schäferhund, 2 jährig, männlich.

Rechte Vorderextremität. Nn.ulnaris, medianus und radialis. (Vieck).
17.50 Uhr: Injektion von je 5 ccm 2 %igem Anaekain.
18.15 Uhr: Eine Verminderung der Schmerzempfindung trat nicht ein.

14. Versuch: Foxbastard, 1 jährig, weiblich.

Rechte Vorderextremität. Nn.ulnaris, medianus und radialis.
9.26 Uhr: Injektion von je 8 ccm 2 %igem Anaekain. (Vieck).
10.10 Uhr: Das Tier reagiert auf alle Schmerzeindrücke an den Zehen.

15. Versuch: Deutscher Schäferhund, 2 jährig, männlich.

Linke Vorderextremität. Zehennerven.
17.35 Uhr: Injektion rechts und links der Mittelzehe mit je 2 ccm 2 %igem Anaekain.
17.40 Uhr: Vollständige Anästhesie der Zehen.

Ergebnisse.

Bei den Versuchen erschwerte die zum Teil große Unempfindlichkeit der Hunde gegen Schmerzeinwirkungen die Überprüfungen der Anästhesiewirkungen außerordentlich. Die Tiere reagierten sehr verschieden an den einzelnen Stellen der Extremität gegen Schmerzeinflüsse. So z.B. zeigte eines der Tiere besonders deutliche Reaktion an den Zehen, während beim anderen blos am Carpalballen eine deutliche Wirkung wahrgenommen werden konnte. Andere wieder zeigten Zuckungen in der Thoraxmuskulatur oder zuckten bereits bei Annäherung mit einem Instrument zusammen. In wenigen Fällen konnte an fast der ganzen Extremität eine deutliche Schmerzwirkung erzielt werden. Besonders zu bemerken war bei allen Tieren, daß das Gebiet vom Ellbogengelenk bis zum Carpus an der volaren Kante und etwa je 2 cm an der lateralen und medialen Seitenfläche immer eine schlechte oder überhaupt nicht auftretende Schmerzreaktion ergab.

Der Versuch der Unterbrechung der 4 Extremitätennerven im Verlaufe der Kante des M.biceps brachii ergab 1 positives und 6 Ergebnisse mit herabgesetzter Empfindlichkeit. Das Verfahren scheidet demnach für eine praktische Anwendung aus.

Die Versuche 8 - 12 ergaben auf Grund zusammengefasster Injektionen im letzten Versuch eine vollständige Anästhesie der ganzen Extremität. Bei diesem Versuch wurden dann alle Injektionen von einer Einstichstelle aus durchgeführt, ausgenommen der N.rad.prof. der auf der lateralen Seite unterbrochen wurde.

Die Injektionstechnik erfolgte, indem zuerst der N. medianus und musculo-cutaneus in gewohnter Form unterbrochen wurden, dann die Nadel subfascial gegen den zu fühlenden N. ulnaris gestochen wurde. Von hier aus erfolgte dann die subfasciale Injektion in der Ellbogenbeuge für den N.rad.sup. und schließlich die subcutane Injektion des N.cut.brach.int. maj. am Olekranon. Der N.rad.prof. wurde dann noch an der lateralen Seite unterbrochen.

Der Erfolg dieser Injektion würde dafür sprechen, sie praktisch auszuwerten, wobei allerdings zu berücksichtigen ist, daß 5 einzelne Depots anzulegen sind und im Falle eines Versagers die Anästhesie der Extremität nicht erreicht wird. Aus diesem Grunde ist diese kombinierte Injektion in der Praxis nicht genügend sicher.

Bei der Einbeziehung der Injektionen nach Vieck in die Reihe der angestellten Versuche ergaben sich - trotz

gegenteiliger Angabe des Autors und aller Sorgfalt negative Resultate.

Die Anästhesierung der Zehen durch Anlegung seitlicher Depots an den Zehennerven wurde in der hiesigen Klinik seit längerem durchgeführt und hat sich bewährt.

Es muß zusammengefaßt festgestellt werden, daß an der Vorderextremität die Anästhesie der Nn.digitales leicht und sicher erfolgen kann, daß aber die übrigen Leitungsanästhesieen der Einfachheit und Sicherheit entbehren.

b) Die Anästhesierung der Hinterextremität.

Bisherige Versuche:

Die Leitungsanästhesie an der Hinterextremität des Hundes hat noch weniger Bearbeitung gefunden, als die der Vorderextremität. Lediglich Malinin (4) und Jungwirth (2) befaßten sich mit diesem Gebiet, wobei Ersterer den N. saphenus und ischiadicus blockiert und dadurch eine Anästhesie von den Zehen bis zum Os tibiae erreichte, während sich Jungwirth (2) auf die Anästhesie distal des Tarsalgelenks beschränkte, deren Durchführung von ihm vorgeschlagen wird.

Eigene Untersuchungen.

Diese beziehen sich wie bei der Vorderextremität auf die Aufsuchung passender Injektionsstellen, für welche die gleichen Forderungen maßgebend sind. An Hand einer größeren Anzahl anatomischer Präparate wurden nun diese Stellen aufgesucht und in Abbildung 6 eingezeichnet.

Verlauf und Innervationsgebiete der einzelnen Nerven.

Nervus ischiadicus.

Dieser Nerv ist der Hauptversorgungsstamm der Hinterextremität und entspringt aus den 3 letzten Lenden- und dem ersten Kreuznerven. Er geht an der medialen Fläche der Darmbeinsäule bis zur Incisura ischiadica minor und hier auf die laterale Seite über, wo er vom M.glut.max. und dem Lig. tuberoso- et spinoso-sacrum bedeckt ist. Er geht am Trochanter major vorbei, von wo aus er zwischen dem M.semimembranosus und biceps femoris fußwärts verläuft. Im mittleren Drittel des Femur teilt er sich in den N.peroneus und tibialis.

Der N.ischiadicus gibt ab:

An der lateralen Seite gleich beim Austritt aus dem Becken Rami musculares an die dort liegenden Muskeln.

Muskelzweige im proximalen Drittel.

Von dem N.ischiadicus werden versorgt:

Durch die abgegebenen Rami musculares, N.rotatorius Ni ischiadici, der M.obturator internus, M.quadratus femoris und die Mm. gemelli.

Nervus peroneus s.fibularis.

Er gabelt sich im mittleren Drittel des Femur aus dem N.ischiadicus und verläuft zwischen den Mm.semimembranosus und biceps femoris, kniekehlenwärts. Von hier aus überquert er, bedeckt vom M.biceps femoris den M.gastrocnemius und läuft an der lateralen Fläche des M.flexor digitalis pedis profundus, lateral bis zum Köpfchen der Fibula, von wo er nur von der Haut, der Fascia cruris und der Sehne des M.biceps bedeckt, zwischen den M.peroneus longus und M.flexor digitalis pedis profundus eintritt. Er läuft dann zwischen dem M. peroneus longus und dem M.extensor digitalis pedis lateralis fußwärts und teilt sich in der proximalen Tibiahälfte in den Ramus superficialis und den Ramus profundus.

Der N.peroneus gibt ab:

Den N.cut.crur.post. der den M.abductor cruris caudalis begleitend, fußwärts zieht. Er durchbohrt in der Höhe der Kniescheibe den M.biceps femoris und verbreitet sich in der Haut.

Rami musculares.

Von dem N.peroneus werden versorgt:

Durch den N.cut.crur.post. der M.abductor cruris caudalis und die Haut entsprechend der lateralen und plantaren Fläche des M.gastrocnemius.

Durch die Rami musculares werden die Mm. peroneus longus, extensor digitalis pedis lateralis, extensor digitalis pedis longus, extensor hallucis longus und tibialis anterior versorgt.

a) N.peroneus superficialis.

Er teilt sich in der proximalen Tibiahälfte aus dem N.peroneus, verläuft medial am M.extensor digitalis pedis lateralis und peroneus longus tarsalwärts und tritt im distalen Drittel der Tibia an den lateralen Rand der Sehne des M.extensor digitalis pedis longus. Im Gebiet des Tarsus teilt er sich in die Zehennerven auf.

Der N.peroneus superficialis gibt ab:

Rami musculares.
Den N.cutan.dorsi.pedis.medialis am Metatarsus.
Zehennerven.

Von dem N.peroneus superficialis werden versorgt:
Durch Rami musculares der M.extensor digitalis pedis lateralis und M.peroneus brevis.

Die Haut der dorsalen Fläche am Crus und Tarsus.

Durch den N.cutan.dorsi.pedis medialis die Haut an der medialen Tarsalfläche und die erste Zehe.

Durch die Nn.digitorum pedis dorsales communis die Haut der Dorsalfläche an Metatarsus und Zehen.

Durch die Zehennerven die 1.,2.,3.,4. und 5. Zehe.

b.) N.peroneus profundus.

Er teilt sich zusammen mit dem N.peroneus superficialis in der proximalen Tibiahälfte aus dem N.peroneus. Von hier aus geht er lateral zwischen der Tibia und dem M. tibialis anterior und dem extensor digitalis pedis longus tarsalwärts und teilt sich am Tarsus in den Ramus lateralis und den Ramus medialis

Der N.peroneus profundus gibt ab:
Rami musculares im mittleren und distalen Drittel der Tibia.
Den Ramus lateralis, der lateral zehenwärts läuft.
Den Ramus medialis, der medial zehenwärts läuft.

Von dem N.peroneus profundus werden versorgt:
Durch Rami musculares der M.extensor digitalis pedis longus und M.tibialis anterior.
Durch den Ramus lateralis der M.extensor digitalis pedis brevis und die 3.-4. und 5. Zehe.
Durch den Ramus medialis die Zehenmuskeln und die 3. Zehe.
Durch die Nn. intermetatarsei dorsales die Haut der Dorsalfläche am Metatarsus und den Zehen.
(Innervationszeichnung siehe Abb. 7.8.9.10,).

Nervus tibialis.

Er teilt sich an der gleichen Stelle wie der N.peroneus und verläuft mit diesem parallel bis ins distale Femurdrittel. Er tritt dann etwas medial und caudalwärts zwischen die beiden Caput gastrocnemii ein. In seinem weiteren Verlauf geht er sodann zwischen Caput mediale des M.gastrocnemius und flexor digitalis superficialis fußwärts und gelangt in der Mitte der Tibia auf die plantar-mediale Fläche, und geht zwischen Tibia und Achillessehne bis an den Tarsus. Weit oberhalb des Sprunggelenkes teilt er sich in den N.plantaris medialis und den N.plantaris lateralis.

Der N.tibialis gibt ab:
Den N.cutan.fem. et tibiae post. longus im distalen Femurdrittel. Er geht an der medialen Fläche des M.biceps femoris und dann an der plantaren Fläche des M.gastroc. tarsalwärts und teilt sich in einen plantaren und dorsalen Ast. Sein Ende findet er in der Höhe des Tarsalgelenkes.
Rami musculares im distalen Femurdrittel.
Den N.plantaris medialis, der am medialen Rande der Sehnen des M.flexor digitalis pedis superficialis zehenwärts zieht

und sich in der Höhe des Metatarsus in 2 Äste teilt, den tibialen und den fibularen Ast.

Den N.plantaris lateralis, der an der Streckfläche des Sprunggelenkes zwischen oberflächlicher und tiefer Beugesehne hindurch zehenwärts läuft. Er teilt sich im proximalen Drittel des Metatarsus in Rami profundi und Nn.digitorum communes plantares.

Von dem N.tibialis werden versorgt:
Durch den N.cut.fem. et tibiae post.longus die Haut der Plantarseite zwischen Kniegelenk und Tarsalgelenk, des Tarsalgelenkes, der lateralen Fläche des Unterschenkels, des Tarsus und des Metatarsus.
Durch Muskeläste, der M.biceps femoris, M.semitendinosus und M.semimembranosus; der M.gastrocnemius, M.flexor digitalis pedis profundus und pedis superficialis, M.popliteus und tibialis posterior.
Durch den N.plantaris medialis als tibialer Zweig die erste und zweite Zehe, als fibularer Ast die 2.,3. und 4. Zehe und die Plantarballen. Über die Nn.intermetatarsei plantares die Haut der Plantarseite des Metatarsus und der Zehen.
Durch den N.plantaris lateralis über die Rami profundi die Plantarmuskeln der Fußsohle und als Nn.digitorum communes plantares die 2.3.4. und 5. Zehe und die Plantarballen, sowie die Haut an der Plantarseite des Metatarsus und der Zehen. (Innervationszeichnung siehe Abb. 7.8.9.10.)

Nervus saphenus.

Distal der Austrittsstelle des N.femoralis aus dem M.iliopsoas gibt dieser den N.Ramus anterior ab und kurz nach diesem Abgange den N.saphenus. Er verläuft oral neben der A. femoralis zwischen M.pectineus und M.satorius. Im distalen Drittel des Femur teilt er sich in 2 Äste, deren einer bis zum Mittelfuß verläuft.

Der Ramus anterior gibt ab:
Rami musculares bis zum Kniegelenk.

Von dem N.saphenus werden versorgt:
Nach seiner Teilung durch einen Ast die Haut der medialen und dorsalen Fläche des Oberschenkels, der medialen Kniegelenksfläche, und durch den Anderen die Haut der medialen Fläche des Unterschenkels und des Tarsus.
(Innervationszeichnung siehe Abb. 7 und 8.)

Nervus obturatorius.

Er entspringt mit je einer Wurzel aus dem 4.5. und 6. Lendennerven und tritt durch den Sulcus obturatorius aus dem Becken heraus. Er löst sich zwischen dem M.pectineus in 3-4 Zweige auf. Die Zweige können bis zur Tibiamitte reichen.

Der N.obturatorius gibt ab:
Rami musculares.

Von dem N.obturatorius werden versorgt:

Durch Rami musculares die Mm.obturator externus, pectineus, gracilis, adductor magnis et brevis und der adductor longus. (Innervationszeichnung siehe Abb. 9 und 10.).

Nervus femoralis.

Die Versorgung des M.quadriceps erfolgt durch Rami musculares die aus dem weitergehenden Ast des N.femoralis (cruralis) nach Abgabe des N.saphenus entspringen.

Es werden versorgt:
Der Quadriceps (Rectus femoris, Vastus medialis, lateralis und intermedius), M.sartorius und M.capsularis. (Innervationszeichnung siehe Abb. 9 und 10).

Den Tensor fasciae latae versorgt der aus dem Lendengeflecht entspringende N.glutaeus cranialis.

Injektionsstellen.

Wie bei der Vorderextremität ist man auch hier bemüht, an einer möglichst proximal gelegenen Stelle zu injizieren und von einem Punkte aus die Nervenversorgung zu unterbrechen.

Anatomische Beschaffenheit der Injektionsstellen und Technik der Injektion.

Injektionsstelle I. (N.ischiadicus in Höhe des Trochanter maj.)

Der wichtigste, die Extremität versorgende Nerv ist der N.ischiadicus. Dieser verläuft kurz nach seinem Austritt aus dem Becken zwischen dem Tuber ischii und dem Trochanter major hindurch und kann an dieser Stelle unterbrochen werden. Der Nerv liegt hier in einem Kanal dessen Decke der M.biceps femoris bildet, dessen vordere Wand der Trochanter major mit etwas Fettgewebe, dessen hintere Wand der Tuber ischii und dessen Grundlage die Mm.gemelli und Quadratus femoris sind. Zur Injektion muß man Haut, Unterhaut, Fascia lata und M.biceps femoris durchstechen. Bei der Injektion wurde versucht, die Nadel in 3 verschiedenen Richtungen in den Kanal zu bringen.

a) Zwischen dem Trochanter major und dem Tuber ischii wurde näher dem Trochanter in Richtung des Nerven distal durch Haut, Fascie und Muskel gestochen und nach Auftreffen auf die knöcherne Unterlage das Depot angelegt.

b) Man sticht die Nadel einen Finger oberhalb der Mitte des Tuber ischii und des Trochanter major, etwa ein Finger nach medial senkrecht nach unten ein, bis man auf die Beckenknochen stößt. An dieser Stelle wird injiziert.

c) Vom Trochanter major aus wurde die Nadel schräg in die Tiefe gegen den Tuber ischii gestochen und nach Erreichen

des Knochens etwas zurückgenommen. Das Depot konnte dann angelegt werden.

Der Nerv verläuft an dieser Stelle frei von Gefäßen, sodaß die Gefahr des Anstechens wegfällt.

Injektionsstelle II. (Nn.peroneus, tibialis und cut.fem. in Höhe des Kniegelenkes).

Eine Unterbrechung der 3 Nerven peroneus, tibialis und cut.fem. erfolgt kurz nach ihrer Teilung durch eine Injektion in Höhe des Kniegelenkes. Die Nerven liegen hier von Haut Fascia cruris und M.biceps samt Sehne bedeckt. Auch hier wurden 2 Injektionsmethoden angewandt.

d) Man sticht caudal und proximal am lateralen Kondylus ein und schiebt die Nadel nach Durchstechung der Sehnenplatte unter dieser schräg, je nach Größe des Tieres 2-3 cm in proximaler Richtung in die Tiefe, wo die Injektion erfolgt. Es besteht allerdings die große Gefahr sowohl die A. poplitea als auch die V.saphena parva anzustechen.

e) Von der Kniekehle ausgehend kann man zwischen die Mm.semitendinosus und biceps femoris eingehen und in der Richtung gegen den Femur zu stechen. Man sticht die Nadel in der zwischen den Muskeln bestehenden Rinne ein und schiebt sie etwas proximal hoch, wobei als positives Zeichen gelten kann, wenn die Nadel sich wie in einem Hohlraum bewegt und das Anästheticum leicht einfließt. Eine Verletzung des Gelenkes kann nicht eintreten weil die Nadelrichtung oberhalb des Gelenkes verläuft. Ebenso können die Gefäße nicht von der Nadel getroffen werden.

Injektionsstelle III. (Nn.peroneus, tibialis und saphenus).

Diese bezieht sich auf die in die Versuchsreihe aufgenommenen Injektionen nach Jungwirth (2) und betrifft die Nn.peroneus, tibialis und saphenus.

Injektionsstelle IV. (N.saphenus im Bereiche der A.femoralis).

Wichtig für die Anästhesierung des Hautgebietes ist die Blockierung des N.saphenus. Dieser liegt auf der medialen Seite oral (cranial) neben der A.femoralis und kann da er unter der Haut verläuft sehr leicht unterbrochen werden. Zu diesem Zwecke sucht man sich die pulsierende Arterie auf, bildet eine senkrechte Hautfalte im proximalen Drittel des Femur und sticht von der Seite in proximaler Richtung in diese ein.

An der gleichen Stelle kann der oberflächlich liegende Nerv durch Vereisen mit Chloräthyl unterbrochen werden.

Injektionsstelle V.

Zu Operationen an den Zehen wurde die bereits seit langem an der Klinik durchgeführte Methode überprüft, indem seitwärts der Zehen unter der Haut je ein Depot gesetzt und

dadurch die Unempfindlichkeit herbeigeführt wird. Die eingezeichneten Injektionsstellen finden sich in Abbildung 6.

Versuchsreihe.

Die Versuche wurden an den Versuchshunden der Klinik mit 2 %igem Anaekain oder Novokain, unter Verwendung normaler Nadeln durchgeführt.

1. Versuch: Gefleckte Dogge, 1 jährig, weiblich.
Rechte Hinterextremität. N.ischiadicus.
18.30 Uhr: Injektion neben dem Trochanter major von 10 ccm 2 %igem Anaekain.
18.45 Uhr: Beginnende Ischiadicuslähmung, und herabgesetzte Empfindlichkeit der ganzen Extremität.
19.10 Uhr: Das Tier schwankte und zeigte eine mittelgradige Lähmung, wobei auf Druck und Stiche keine Schmerzäußerung mehr gezeigt wurde.

2. Versuch: Wachtelhundbastard 1½ jährig, weiblich.
Linke Hinterextremität. N.ischiadicus.
11.35 Uhr: Injektion neben dem Trochanter major von 10 ccm 2 %igem Anaekain. Das Tier zeigte bei der Injektion starke Unruhe.
12.05 Uhr: Es traten keine Lähmungserscheinungen und auch keine Herabsetzung der Empfindlichkeit ein. Abends zeigte das Tier eine etwa 10 Minuten dauernde und dann verschwindende leichte Lahmheit.

3. Versuch: Deutscher Schäferhund, 6 jährig, weiblich.
Rechte Hinterextremität. N.ischiadicus.
11.40 Uhr: Injektion 1 Finger über dem Tuber ischii und dem Trochanter major von 10 ccm 2 %igem Anaekain.
12.20 Uhr: Kurz vorrübergehende, kaum sichtbare Lähmungserscheinungen, wobei nur 2 mal ein Überköten beobachtet wurde. Die Empfindlichkeit der Extremität war in keiner Weise herabgesetzt.

4. Versuch: Deutscher Schäferhund, 6 jährig, weiblich.
Linke Hinterextremität. N.ischiadicus.
12.54 Uhr: Injektion vom Trochanter major gegen den Tuber ischii von 10 ccm 2 %igem Anaekain.
13.24 Uhr: Die Empfindlichkeit blieb unverändert und es trat keine Lahmheit ein.

5. Versuch: Foxbastard, 1 jährig, weiblich.
Rechte Hinterextremität. Nn.peroneus, tibialis, und cut.fem.
10.10 Uhr: Injektion am lateralen Kondylus von 10 ccm 2 %igem Anaekain.
10.25 Uhr: Es zeigten sich Lähmungserscheinungen die aber kurz darauf wieder verschwanden und keine Sensibilitätsherabsetzung.

11.20 Uhr: Es waren keine besonderen Symptome vorhanden, das Tier reagierte schwach auf Nadelstiche und ging etwas steif.

6. Versuch: Gefleckte Dogge, 1 jährig, weiblich.
Linke Hinterextremität. Nn.peroneus, tibialis, und cut.fem.
17.15 Uhr: Injektion am lateralen Kondylus von 10 ccm 2 %igem Anaekain.
17.50 Uhr: Es zeigten sich keine Lähmungserscheinungen und die Empfindlichkeit wurde nicht herabgesetzt.

7. Versuch: Foxbastard, 1 jährig, weiblich.
Linke Hinterextremität. Nn.peroneus, tibialis und cut.fem.
11.57 Uhr: Injektion in der Kniekehle von 10 ccm 2 %igem Novokain.
12.08 Uhr: Überköten und Auftreten einer Peroneus und Tibialislähmung. Das Tier zeigt keine Schmerzäußerung mehr im Bereiche der Zehen und der lateralen Seite des Unterschenkels.
12.13 Uhr: Starkes Erbrechen.

8. Versuch: Deutscher Schäferhund, 2 jährig, männlich.
Rechte Hinterextremität. Nn.peroneus, tibialis und cut.fem.
11.33 Uhr: Injektion in der Kniekehle von 10ccm 2 %igem Novokain.
11.40 Uhr: Erbrechen.
12.00 Uhr: Anästhesie oder Lähmung trat nicht ein.

9. Versuch: Deutscher Schäferhund, 2 jährig, männlich.
Linke Hinterextremität. Nn.peroneus, tibialis und cut.fem.
12.36 Uhr: Injektion in der Kniekehle von 10 ccm 2 %igem Anaekain.
13.00 Uhr: Anästhesie oder Lähmung trat nicht ein.

10. Versuch: Deutscher Schäferhund, 2 jährig, männlich.
Linke Hinterextremität. N.tibialis und peroneus (Jungwirth).
12.30 Uhr: Injektion von je 7 ccm 2 %igem Anaekain am lateralen Kondylus und an der plantaren Seite der Tibia in eine Hautfalte.
13.00 Uhr: Anästhesie oder Lähmung trat nicht ein.

11. Versuch: Deutscher Schäferhund, 6 jährig, weiblich.
Linke Hinterextremität. N.tibialis und peroneus. (Jungwirth).
11.42 Uhr: Injektion von je 7 ccm 2 %igem Anaekain am lateralen Kondylus und an der plantaren Seite der Tibia in eine Hautfalte.
11.50 Uhr: Überköten und keine Schmerzäußerung im Gebiete der Zehen und des Metatarsus.

12. Versuch: Wachtelhundbastard, 1½ jährig, weiblich.
Rechte Hinterextremität. Nn.tibialis, peroneus u. saphenus. (Jungwirth).
18.12 Uhr: Injektion von je 7 ccm 2 %igem Anaekain am lateralen Kondylus und an der plantaren Seite der Tibia in eine Hautfalte und 4 ccm an der Crista tibiae.

18.40 Uhr: Anästhesie oder Lähmung trat nicht ein.

13. Versuch: Deutscher Schäferhund, 2 jährig, männlich.
Linke Hinterextremität. Nn.tibialis, peroneus und saphenus. (Jungwirth).
9.50 Uhr: Injektion von je 8 ccm 2 %igem Anaekain am lateralen Kondylus und an der plantaren Seite der Tibia in eine Hautfalte und 5 ccm an der Crista tibiae.
10.10 Uhr: Die Anästhesie sitzt unvollkommen, das Tier reagiert schwach auf Schmerzeinwirkungen.

14. Versuch: Deutscher Schäferhund, 6 jährig, weiblich.
Rechte Hinterextremität. N.saphenus.
9.35 Uhr: Injektion von 8 ccm 2 %igem Anaekain neben die A.femoralis.
9.50 Uhr: Es wurde an der medialen Seite des Oberschenkels oberhalb des Kniees ein Hautschnitt angelegt und dieser wieder vernäht, wobei das Tier keine Schmerzäußerung zeigte.

15. Versuch: Wachtelhundbastard, 1½ jährig, weiblich.
Linke Hinterextremität. N.saphenus.
10.15 Uhr: Injektion von 8 ccm 2 %igem Anaekain neben die A,femoralis.
10.30 Uhr: Die mediale Seite des Ober- und Unterschenkels ist gegen Schmerzeinwirkungen gefühllos.

16. Versuch: Deutscher Schäferhund, 2 jährig, männlich.
Linke Hinterextremität. N.saphenus.
10.40 Uhr: Vereisung mit Chloräthyl neben der A. femoralis im proximalen Drittel des Oberschenkels.
10.43 Uhr: Bei einer wechselseitigen Überprüfung durch Stiche zeigte sich eine Anästhesie von 2 - 2½ Minuten Dauer, die sich an der Innenfläche des Fußes bis unterhalb des Kniegelenkes erstreckte.

17. Versuch: Deutscher Schäferhund, 2 jährig, männlich.
Rechte Hinterextremität. N. saphenus.
10.55 Uhr: Vereisung mit Chloräthyl neben der A.femoralis im proximalen Drittel des Oberschenkels.
10.58 Uhr: Die gleiche Anästhesiewirkung wie beim vorigen Versuch trat ein.

18. Versuch: Deutscher Schäferhund, 6 jährig, weiblich.
Linke Hinterextremität. N. saphenus.
12.00 Uhr: Vereisung mit Chloräthyl neben der A.femoralis im proximalen Drittel des Oberschenkels.
12.03 Uhr: Das Tier zeigt beim Anlegen eines Hautschnittes verminderte Schmerzen die nach weiterem Vereisen beim Nähen verschwinden.

19. Versuch: Deutscher Schäferhund, 6 jährig, weiblich.
Rechte Hinterextremität. N.saphenus.

16.40 Uhr: Vereisung mit Chloräthyl neben der A.femoralis im proximalen Drittel des Oberschenkels.
16.43 Uhr: Unter weiterem Vereisen wird ein Hautschnitt angelegt und die Wunde wieder vernäht. Das Tier zeigte beim Vereisen Schmerzäußerungen die auch bei der Operation in vermindertem Maße auftraten.

20. Versuch: Gefleckte Dogge, 1 jährig, weiblich.
Rechte Hinterextremität. Zehennerven.
17.05 Uhr: Injektion rechts und links der 3. und 4. Zehe je 2 ccm 2 %iges Anaekain.
17.10 Uhr: Vollständige Anästhesie der Zehen.

Ergebnisse.

Zur Injektion des N.ischiadicus ist zu bemerken, daß es im Rahmen der Klinik bereits des öfteren versucht wurde, eine künstliche Ischiadicuslähmung zu erzeugen, wobei jedoch nicht immer ein Erfolg zu verzeichnen war. Unter den hier angestellten 4 Versuchen ergaben 3 ein negatives Resultat, was darauf zurückzuführen ist, daß der Nerv trotz seiner Lage in einem Kanal zwischen Muskeln eingelagert ist und so die Nadelspitze sich leicht im Muskel verirrt und das Anästheticum nicht an den Nerv gelangt. Diese Injektion kann für Versuchszwecke zur Erzeugung einer künstlichen Ischiadicuslähmung angewendet werden, ist aber für die Praxis nicht zu empfehlen.

Die Injektion des N.peroneus, tibialis und cut.fem. ergab in beiden Fällen ein negatives Resultat, da die Nadelspitze keinen sicheren Zielpunkt hat und daher leicht im Muskel landet. Die gleiche Injektion in 3 Versuchen von der Kniekehle aus durchgeführt, ergab in einem Fall einen positiven und in 2 Fällen einen negativen Ausfall. Bei Versuchen am toten Tier gelangte die Nadelspitze in fast allen Fällen in die Muskulatur, da diese sonst so günstig gelegene Stelle keinen passenden Treffpunkt für die Nadelspitze aufweist. Bei dem Versuch ist eine Nadel von 6-8 cm Länge zu verwenden um auch für größere Tiere geeignet zu sein. Allerdings kommt eine Anwendung in der Praxis nicht in Frage.

Bei den Injektionen nach Jungwirth ergaben sich, 1 positives, 1 unvollkommenes und 2 negative Ergebnisse die zumindest eine Anwendung in der Praxis schwierig gestalten und von langen Vorversuchen abhängig machen.

Die Unterbrechung des N.saphenus ergab in beiden Fällen einen vollen Erfolg, und ihre praktische Durchführung ist bei Hautoperationen an der medialen Seite der Extremität anzuraten.

Die 4 Versuche zur Vereisung des N.saphenus mit Chloräthyl ergaben in 3 Fällen eine gute Anästhesiewirkung während die Schmerzempfindung in einem Fall herabgesetzt war. Dabei ist allerdings zu beachten, daß die Tiere bei allen 4 Versu-

chen beim Vereisen Schmerzäußerungen zeigten die in 3 Fällen verschwanden während sie im 4. Fall anhielten, sodaß nicht mit Sicherheit festgestellt werden konnte ob die Schmerzen vom Vereisen oder dem Operieren herrührten. Praktisch könnte diese Methode bei kleinen Hautoperationen der medialen Seite Verwendung finden, da es sich in diesem Falle um eine Kurzanästhesie handelt. Bei längerem Vereisen besteht die Gefahr einer Schädigung der Haut durch Nekrose.

Die Anästhesierung der Zehen durch Anlegung seitlicher Depots an den Zehennerven hat sich bewährt.

Im allgemeinen ist zu bemerken, daß die Empfindlichkeit der Tiere vor den Injektionen stets sehr herabgesetzt war, sodaß die Durchführung der Überprüfung der Anästhesiewirkung in vielen Fällen schwierig war.

Zusammengefaßt ist festzustellen, daß an der Hinterextremität die Leitungsanästhesie an den Nn.digitalis und am N.saphenus leicht und mit sicherem Erfolg durchführbar ist, während die Blockierung des N.ischiadicus, peroneus und tibialis und ihrer Äste praktisch nicht sicher erfolgen kann.

Die Zeichnungen der Innervationsgebiete wurden nach Vorbildern von Grau (10) angefertigt während die Nervenschemata Originalzeichnungen sind.

Am Ende meiner Arbeit danke ich Herrn Prof. Dr. Westhues für die Überlassung des Themas und für die jederzeit gewährte Unterstützung.

Literatur.

1.) Vieck Günther, Berlin. Anästhesiegebiete am Vorderschenkel des Hundes, distal vom Karpalgelenk.
T. Rdsch.. 1934 (381-386).

2.) Jungwirth Hans, Berlin. Die Anästhesiegebiete am Hinterschenkel des Hundes distal vom Tarsus.
T. Rdsch. 1934 (450-454).

3.) Ellenberger-Baum. Systematische und topographische Anatomie des Hundes, Berlin 1891.

4.) Ellenberger-Schütz. Jahresbericht 1927
Malinin. Zur Frage über die regionäre Anästhesie an den Extremitäten des Hundes (489).

5.) Kopp Philipp. Über die Verteilung und das topographische Verhalten der Nerven an der Hand der Fleischfresser. Dissertation der Universität Bern 1901.

6.) Lindhorst Karl. Untersuchung zur Anästhesierung des Plexus brachialis beim Hund. Ing.Diss. Leipzig 1931.

7.) Pfeiffer und Westhues. Operationslehre, 9. Auflage (16).

8.) Hermann Baum und Otto Zietschmann. Handbuch der Anatomie des Hundes 1936 (S.112).

9.) Martin Paul. Lehrbuch der Anatomie der Haustiere
4 Bd/1923.

10.) Grau Hugo. Die Innervation der Gliedmaßenmuskeln des Pferdes. Archiv für wissensch. prak. Tierheilkunde 68/1935 (S. 355).

Lebenslauf.

Als Sohn des Prokuristen Josef Alexander Nechvátal am 21. August 1910 zu Wien geboren, besuchte ich nach abgeschlossenem Realschulstudium im Winter-Semester 1929/30 die Technische Hochschule zu Wien. An dieser blieb ich 4 Semester und begann nachdem mich meine Neigung zum medizinischen Studium hinzog im Sommer-Semester 1932 nach einem Semester Latein und philosophischer Propedeutik mein Studium an der Tierärztlichen Hochschule in Wien. Aus politischen Gründen mußte ich 1933 Österreich verlassen und setzte mein Studium an der tierärztlichen Fakultät der Universität München fort, woselbst ich es mit dem Sommer-Semester 1936 beendete.

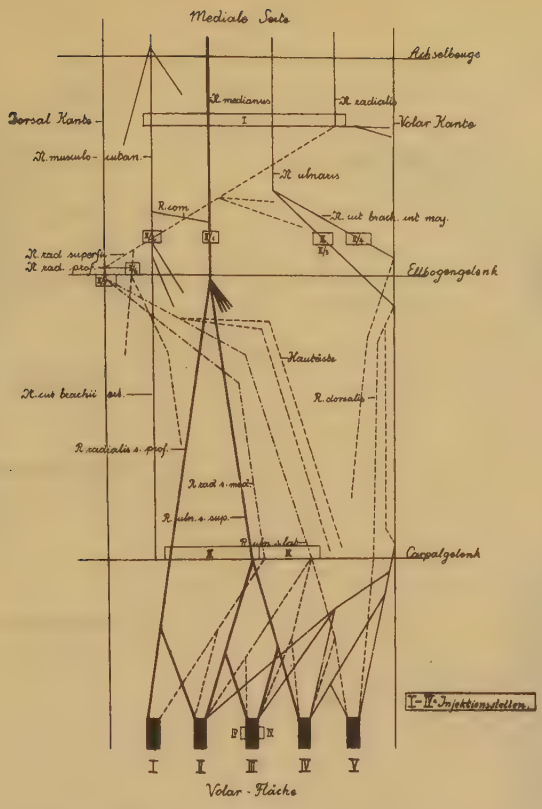

Abb.1 Nervenverlauf an der rechten Vorderextremität des Hundes.

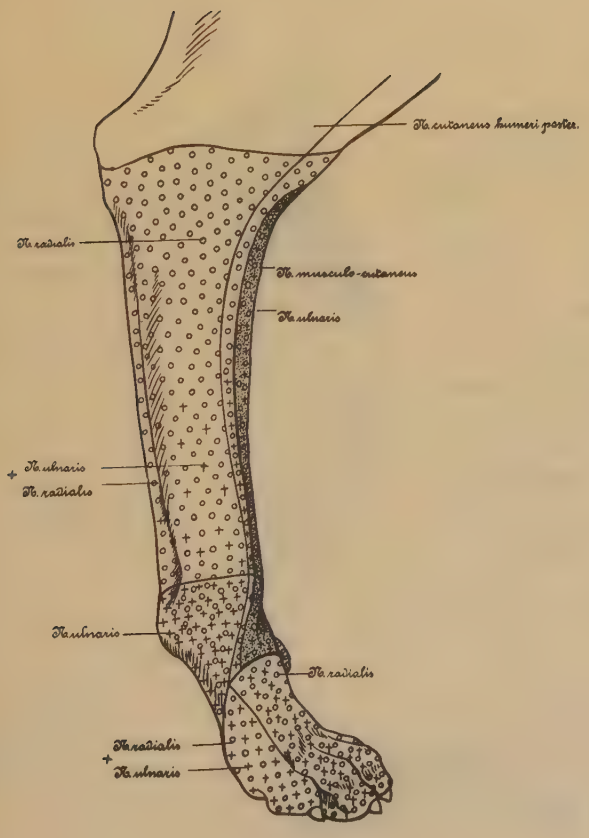

Abb.2 Innervation der Haut der Dorso-lateralen Seite. Vorderextremität.

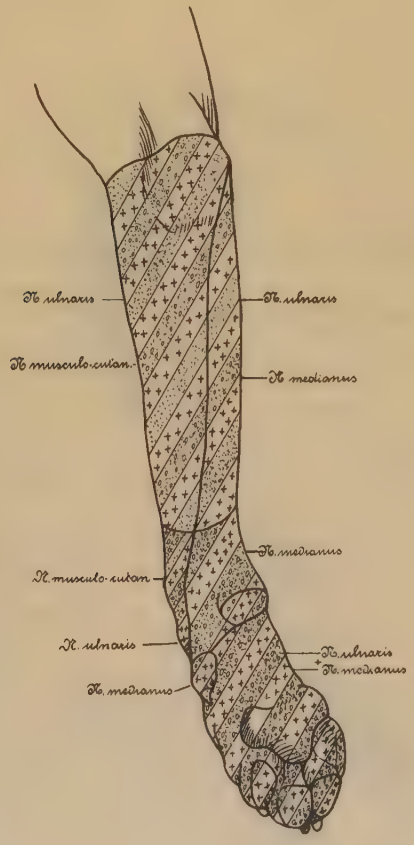

Abb.3 Innervation der Haut der Planto-medialen Seite. Vorderextremität.

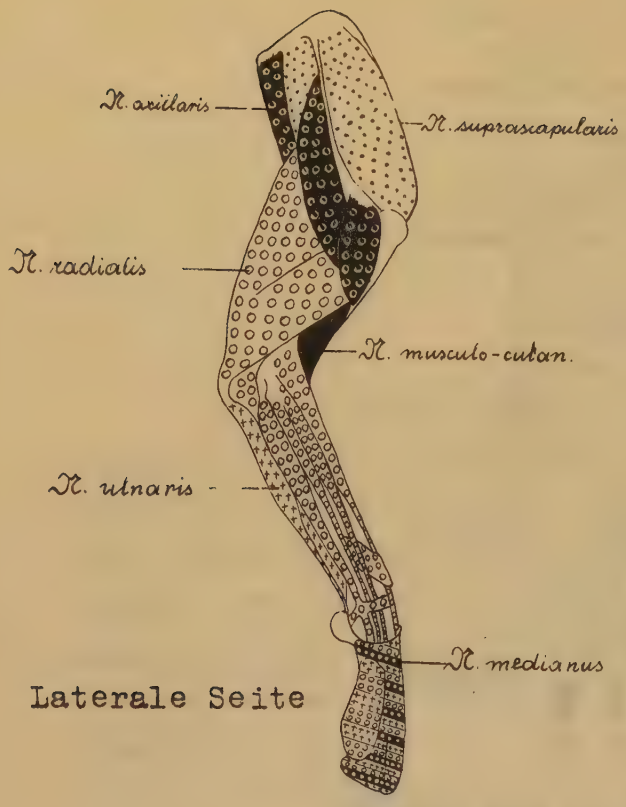

Abb.4 Innervierung der Muskeln der lateralen Seite. Vorderextremität.

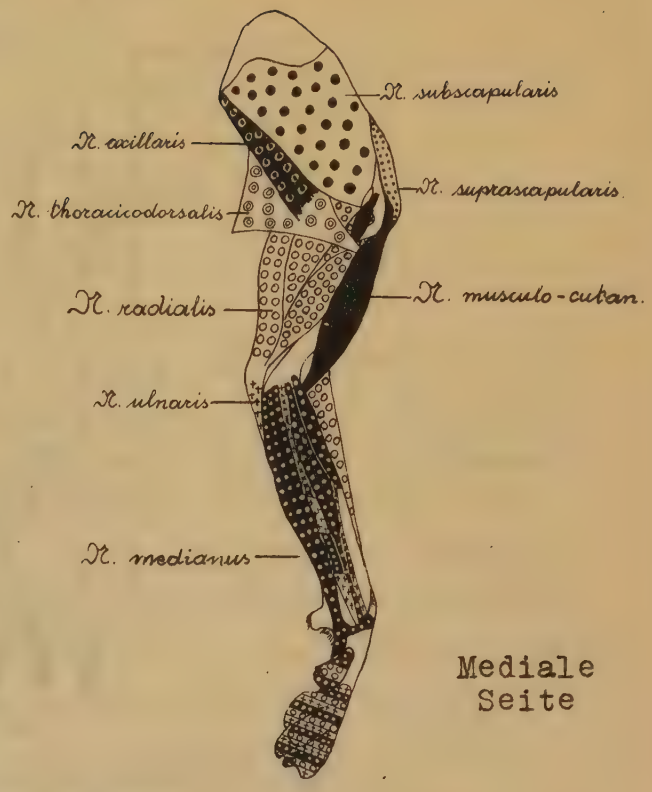

Abb.5 Innervierung der Muskeln der medialen Seite. Vorderextremität.

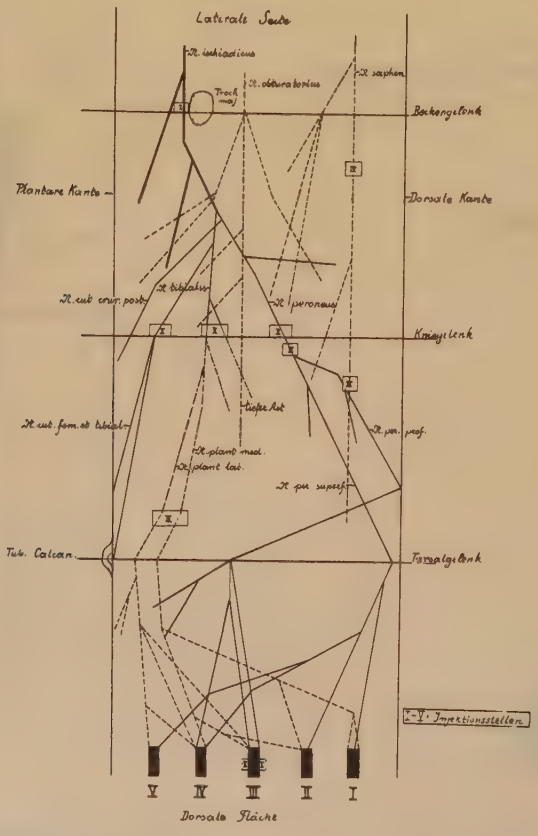

Abb.6 Nervenverlauf an der rechten Hinterextremität des Hundes.

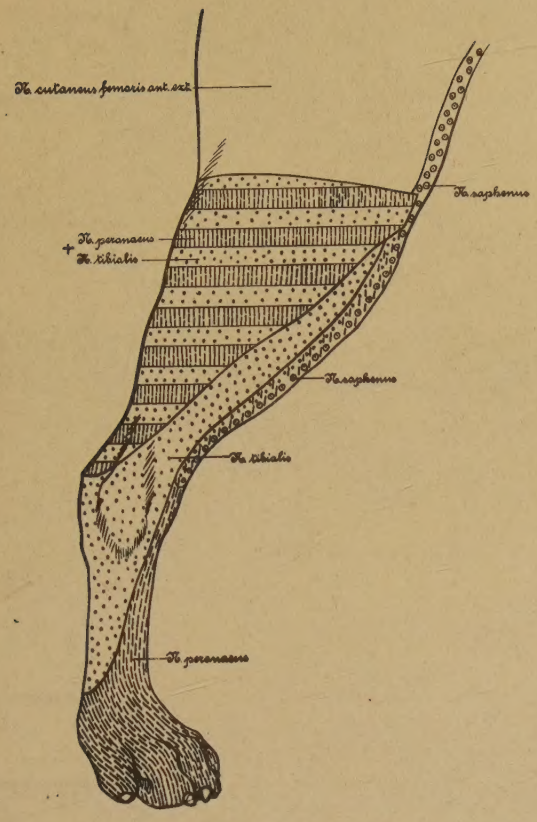

Abb.7 Innervierung der Haut der Dorso-lateralen Seite. Hinterextremität.

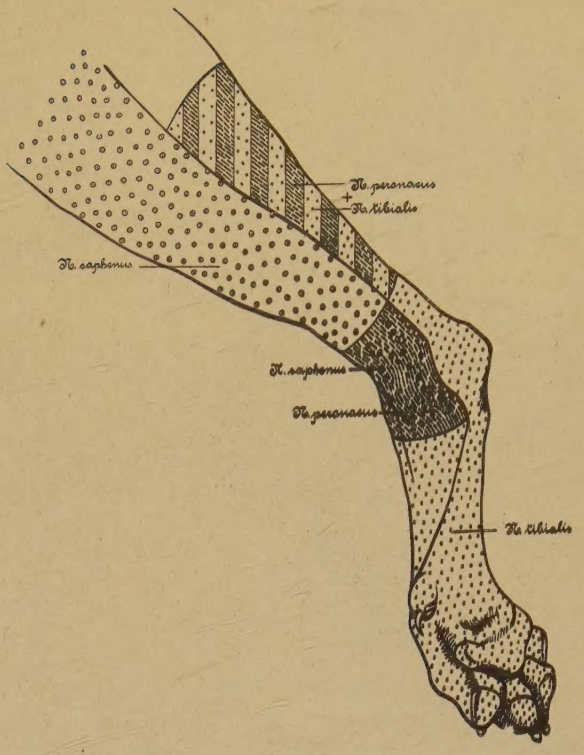

Abb.8 Innervierung der Haut der Planto-medialen Seite. Hinterextremität.

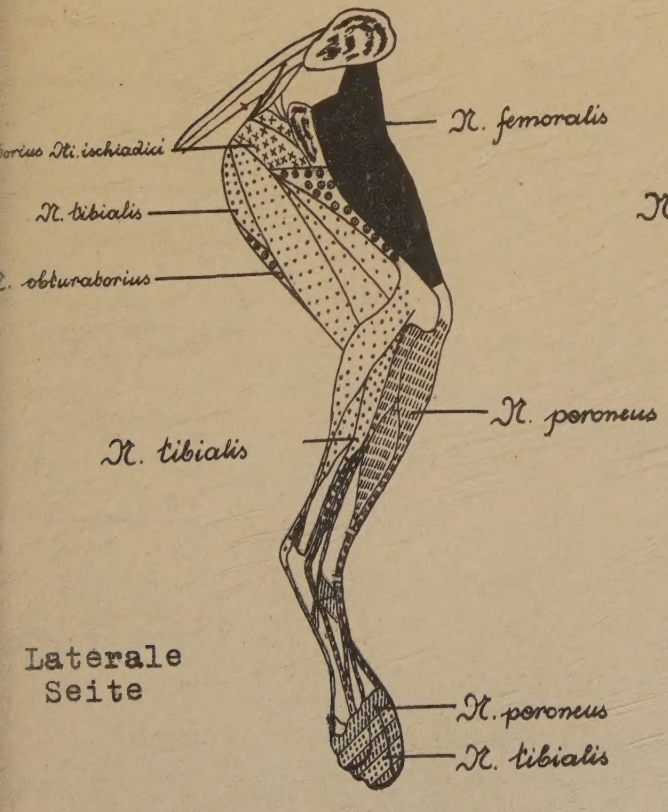

Abb.9 Innervierung der Muskeln der lateralen Seite. Hinterextremität.

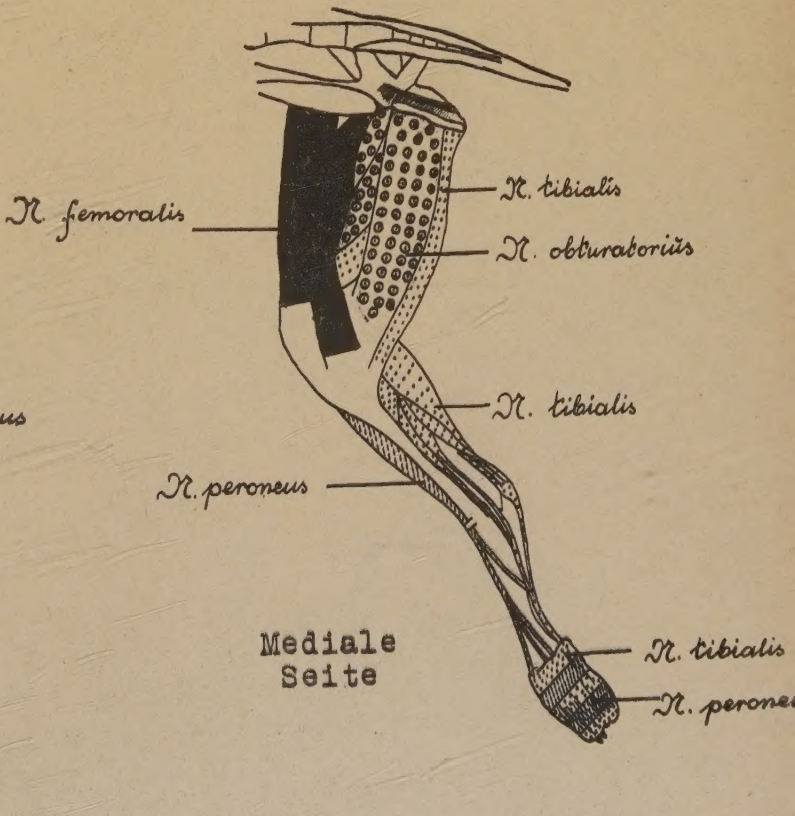
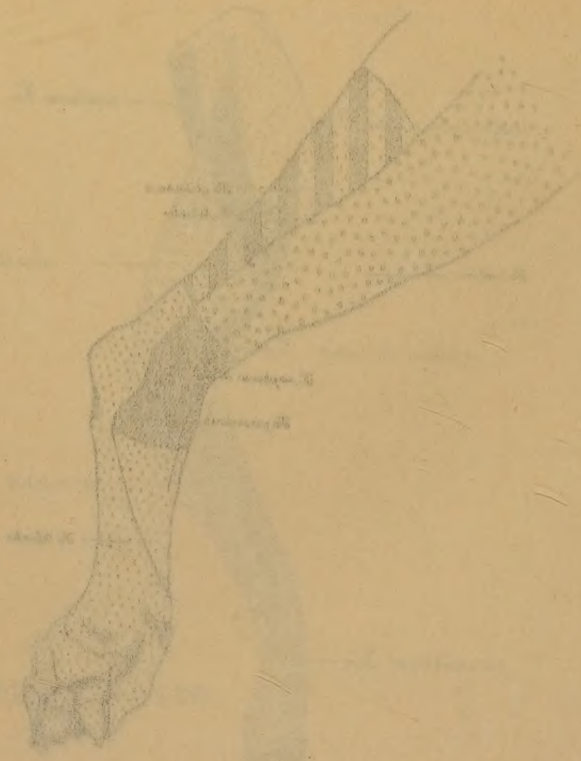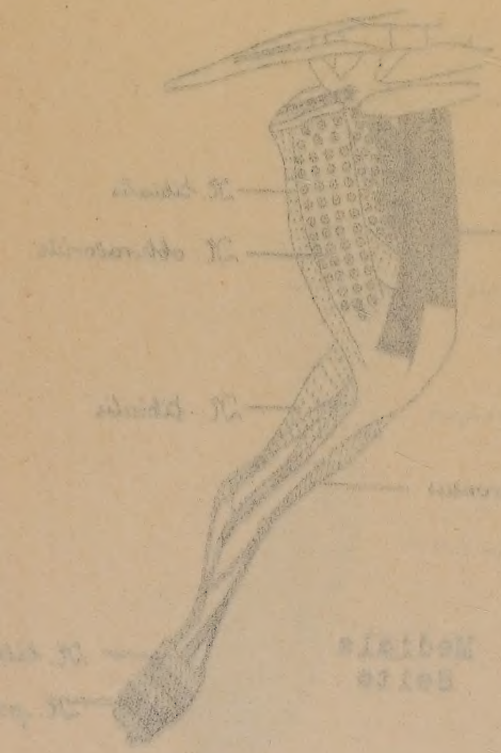
Abb.10 Innervierung der Muskeln der medialen Seite. Hinterextremität.